

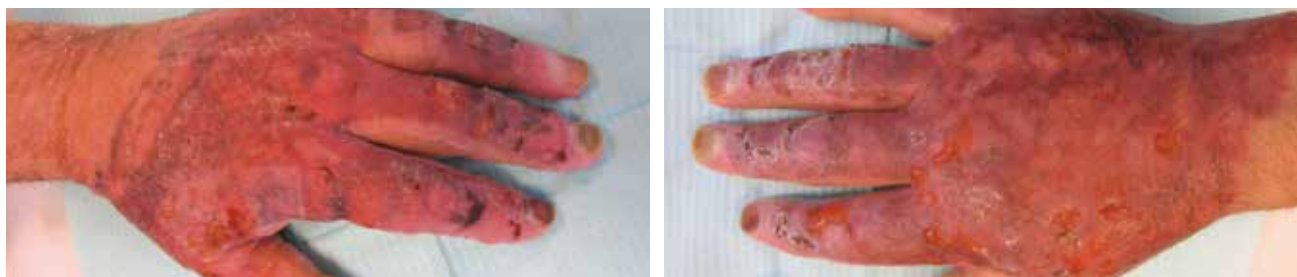
Casus ALHYDRAN:

Brandwond door chemische explosie

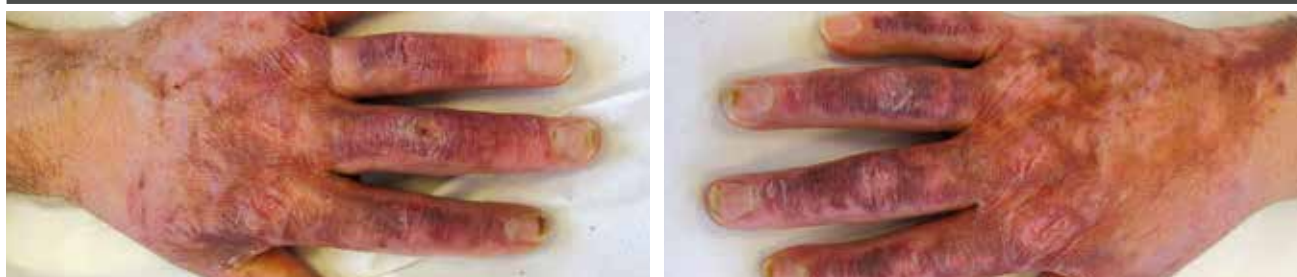1. Beschrijving casus

leeftijd patiënt	58 jaar
geslacht	man
oorzaak	Verbranding door explosie
behandeling voor wondsluiting	Flammazine en dagelijkse verbandwisseling
therapie nazorg	ALHYDRAN, drukhandschoenen, littekentherapie door een huidtherapeut en endermotherapie

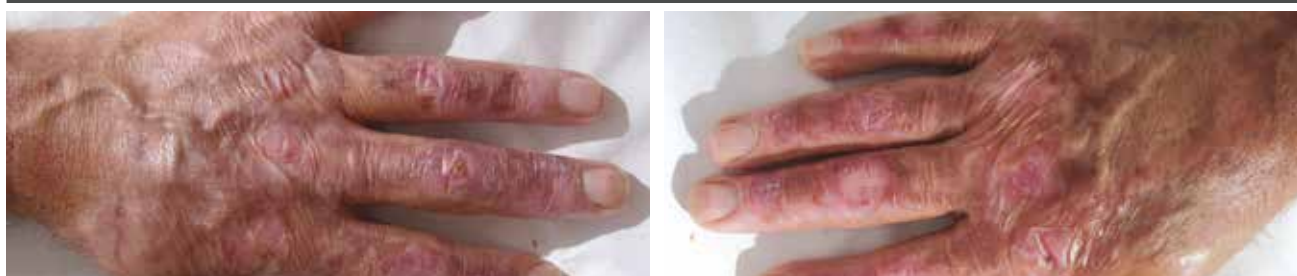2. Ontwikkeling van de huid



Start ALHYDRAN therapie



Na 3 maanden ALHYDRAN therapie



Na 6 maanden ALHYDRAN therapie

3. Conclusies medisch team

- Snelle genezing
- Betere huidhydratatie
- Zichtbaar verbeterde en soepelere huid
- Reductie squamae (verminderde schilfering)

4. Ervaring van de patiënt

- Huid jeukt niet meer
- Betere flexibiliteit van de huid
- Verminderde contracties
- Gemakkelijk aan te brengen

Casus: Mw. J.M. de Graaf en mw. C.T.M. Rijkenberg, Praktijk Huidtherapeuten, Oosterbeek, Nederland